Il Riflesso Trigemino Cervicale

E cenni di anatomia funzionale del rachide cervicale



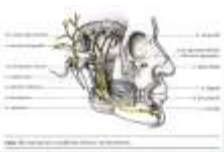

Nervo Trigemino – V paio n.c., nervo misto

Componente muscolare dal n. masticatorio

Emergono dal ponte come radice minore

N. Mandibolare

- MM masticatori
- Milo-ioideo
- Parte anteriore del digastrico
- Tensore del timpano
- Tensore del velo palatino



Nervo Trigemino
V paio n.c.,
nervo misto

Componente sensitiva
Origine ganglio del Gasser

N. Oftalmico
- N. nasociliari, N. lacrimale, N. frontale
- Mucosa nasale
  - Cute volta cranica
  - Cute fronte
  - Cute occhio
- N. ricorrente meningeo
- Tentorio del cervelletto

N. Mascellare
- N. infraorbitario
- N. meningeo medio
- N. zigomatico
- N. sfeno-palatino
- N. alveolari superiori
- Cute faccia
- Mucosa nasale e palato
- Alveoli dentari

N. Mandibolare
- Rami anterolaterde
- Posteromediale
- Collaterale ricorrente
  - Mucosa guancia
  - Alveoli dentari
  - Mucosa gengive
  - Cute mento, labbro inferiore
  - Mucosa lingude
  - Rami motori
- N. spinoso
- N. auricolo-temporale
  - Dura madre encefalo
  - Cute reg. temporale
  - Cute padiglione auric.

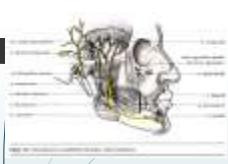

Nervo Trigemino – V paio n.c.

N. Oftalmico riceve anastomosi dal S. Ortosimpatico
Cede rami ai nervi oculomotore e trocleare

Il ganglio riceve fibre propriocettive dai muscoli estrinseci dell'occhio dai muscoli mimici

Alle 3 branche sono annessi gangli parasimpatici

Via sensitiva trigeminale

Via che reca impulsi al telencefalo (lobo parietale):
Fibre sensitive trigeminali
Fibre sensitive faciali
Fibre sensitive glosso-faringee
Fibre sensitive vagali

Origine:
Ganglio semilunare del Gasser (trigeminale)

↓

Ponte dove si divide in tre radici

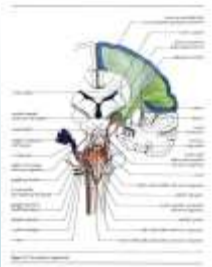

Ponte

Radice orizzontale del trigemino
Sensibilità tattile epicritica della testa
→ Nucleo sensitivo principale

Radice mesencefalica del trigemino
Sensibilità propriocettiva dei muscoli dell'occhio
→ Nucleo della radice mesencefalica
Fibre sensitive m. masticatori (propriocettività)

Radice discendente del trigemino
Sensibilità protopatica, termica e dolorifica della testa
→ Nucleo della radice discendente
Fibre del ganglio genicolato (Wrisberg) del faciale
Ganglio superiore n. glosso faringeo
Ganglio giugulare del n. vago

Eterolaterali entrano nel lemnisco trigeminale

Nucleo ventrale posteriore del talamo

Capsula interna → Corteccia

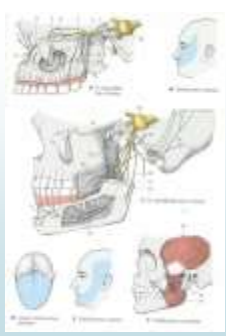

Alla ricerca di un «riflesso»

Cambiamenti della postura cervicale sono accompagnati da cambiamenti dei pattern di apertura mandibolare e degli spazi articolari ATM

Kinematics of the human mandible for different head postures

Durante l'apertura della bocca si ha una estensione del rachide cervicale superiore ed una flessione del rachide cervicale inferiore.

Durante la chiusura si avrebbe un movimento contrario.

Head, neck and trunk movements accompanying jaw tipping

Un dolore al muscolo trapezio è accompagnato ad una riduzione dell'apertura ATM

Esempio di correlazione ATM- cervicalgia

M Trapezio (e SCOM)

Plesso cervicale

Nervo accessorio

Trigemino-cervical reflexes in normal subjects

La presenza di risposte trigemino-cervico-spinali nello studio indica chiaramente che vi è un'interazione tra afferenze trigeminali nocicettive e i motoneuroni del midollo spinale cervicale superiore ed inferiore.

Several studies have shown that electrical stimulation of the trigeminal nerve (supraorbital and infraorbital branches) induces early and late reflex responses in the neck muscles, termed trigemino-cervical reflexes (Sartucci et al., 1986, Rossi et al., 1989, Di Lazzaro et al., 1996, Ertekin et al., 1996, Ertekin et al., 2001, Leandri et al., 2001 and Milanov et al., 2001

Il Riflesso Trigemino Cervicale

E cenni di anatomia funzionale del rachide cervicale

Acquisizione delle curve

Le 3 curve sono caratteristiche della stazione eretta

Morfologia dei processi articolari vertebrali

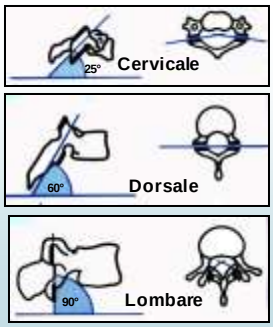

Taglie differenti
Forme differenti
Inclinazione delle faccette

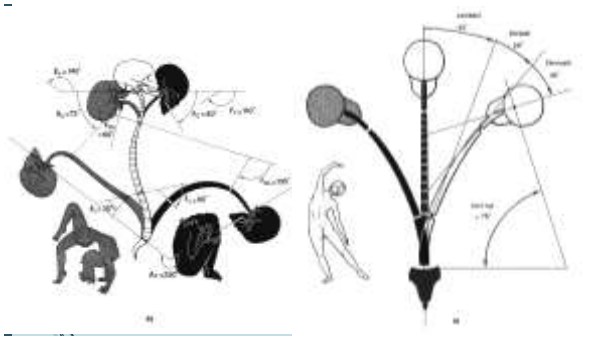

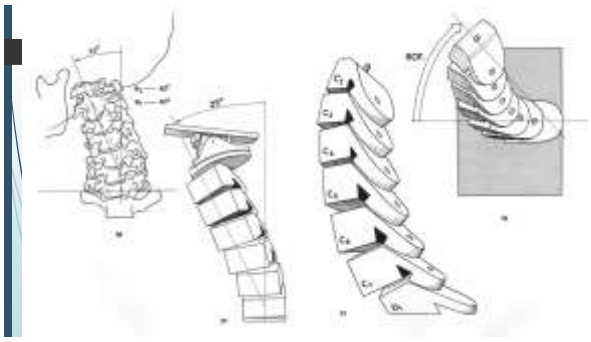

Lo spazio discale
Il tripode vertebrale

- Il disco mantiene uno spazio tra i 2 corpi vertebrali
- Le 2 apofisi articolari sono in contatto attraverso 2 faccette rivestite di cartilagine

Spazio mobile di Junghans

Il disco, la cartilagine, i legamenti delimitano uno spazio mobile con al centro gli elementi neurologici

Lo spazio discale
Il tripode vertebrale

Il carico é supportato dai corpi e del disco

Movimenti di flesso-estensione

- Basculamento attorno al centro di rotazione situato nella parte posteriore del disco
- Riduzione dello spazio foraminale in estensione.

Fig. 1.26 Modificazioni del lume del foro vertebrale nell'estensione (parte tratteggiata).

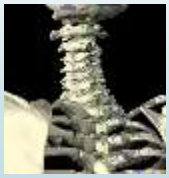

Leg. dell'apice dente

Legamento alare

Legamento crociato

Legamento trasverso

Membrana tectoria

↑

Leg. Long. Post.

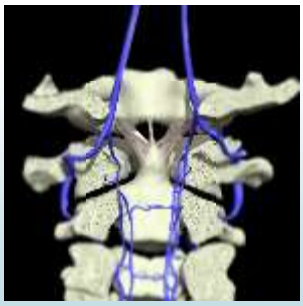

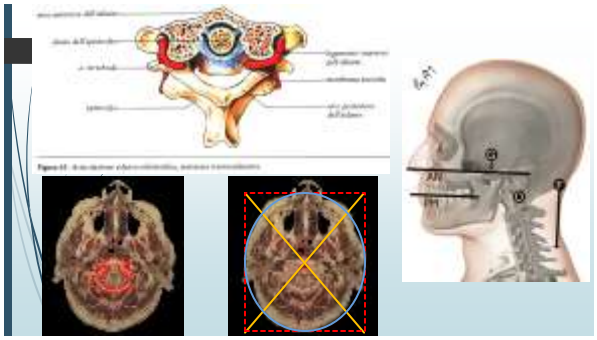

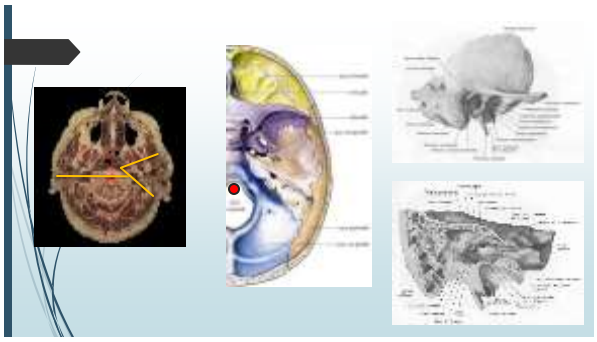

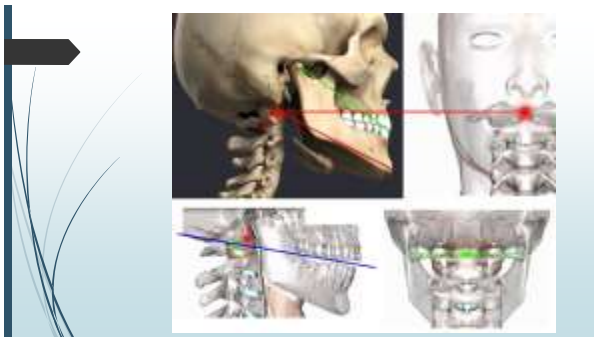

Muscolatura

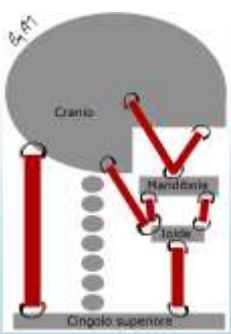

Durante l'apertura della bocca si ha una estensione del rachide cervicale superiore ed una flessione del rachide cervicale inferiore.
Durante la chiusura si avrebbe un movimento contrario.

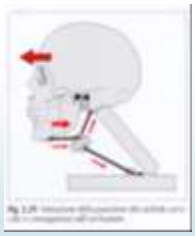

Head, neck and trunk movements accompanying jaw tapping

Muscolatura "breve"

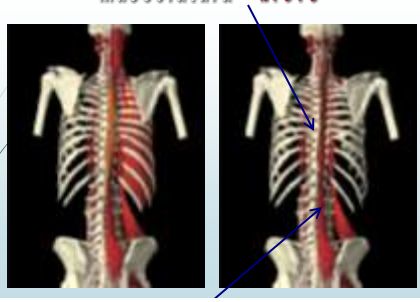

Muscolatura "lunga"

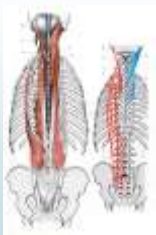

Muscoli Fasici (della dinamica)

Le caratteristiche sono le seguenti:
- hanno funzione di movimento (dinamici)
- contengono più fibre muscolari bianche per cui più rapide
- si affaticano precocemente
- si contraggono più rapidamente
- in genere sono localizzati più superficialmente e più lateralmente
- sono più deboli di tonici
- esprimono la massima potenza a velocità di contrazione elevata
- se inattivi diventano deboli
- tendono ad allungarsi e rilasciarsi con l'inattività

Muscoli Tonici posturali (o della statica)

Le caratteristiche sono le seguenti:
- hanno funzione di sostegno (e quindi governano la postura)
- hanno fibre corte disposte obliquamente
- contengono più fibre rosse e quindi fibre più lente
- si affaticano tardivamente
- si contraggono più lentamente
- in genere sono localizzati più profondamente e medialmente
- se inattivi si irrigidiscono molto velocemente ma difficilmente diventano deboli

Test di dinamica funzionale del rachide

le manovre posturodinamiche in sede cervicale, dorsale e lombare

L'operatore pone le sue mani in modo da toccare con i propri pollici le mastoidi (RC) o i muscoli paravertebrali (RD e RL) o le SIPS (bacino) invita il soggetto ad effettuare una laterflessione e verifica se vi è una contestuale rotazione controlaterale. (Villeneuve Ph)

Dinamica rachide

le manovre posturodinamiche in sede cervicale, dorsale e lombare

L'operatore pone le sue mani in modo da toccare con i propri pollici le mastoidi (RC) o i muscoli paravertebrali (RD e RL) o le SIPS (bacino)
invita il soggetto ad effettuare una lateroflessione e verifica se vi è contestuale rotazione anteriore (Villeneuve PH).

Abbiamo considerato con EMG di superficie:

Sterno-cleido-mastoideo
Fasci superiori trapezio

Riposo:

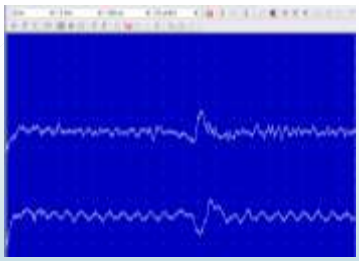

Riposo: **Lateroflessione sx:**

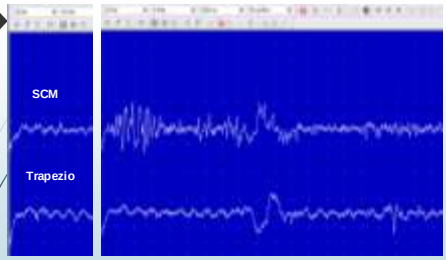

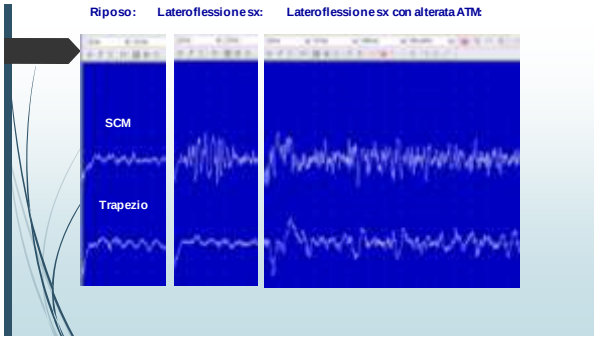
Riposo:
Lateroflessione sx:
Lateroflessione sx con alterata ATM:
SCM
Trapezio