IL NERVO TRIGEMINO
IL RIFLESSO TRIGEMINO CERVICALE

E CENNI DI ANATOMIA FUNZIONALE DEL RACHIDE CERVICALE

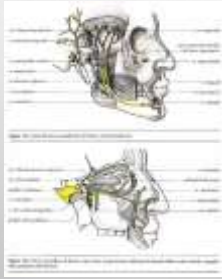

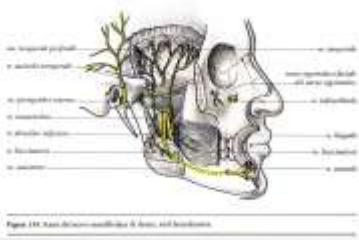

Nervo Trigemino – V paio n.c., nervo misto

Componente muscolare dal n. masticatorio

Emergono dal ponte come radice minore

N. Mandibolare

- MM masticatori
- Milo-ioideo
- Parte anteriore del digastrico
- Tensore del timpano
- Tensore del velo palatino

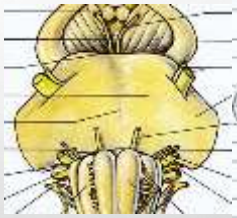

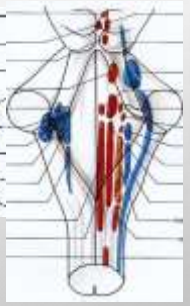

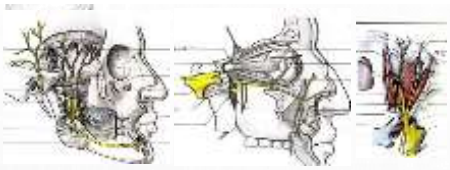

Nervo Trigemino
V paio n.c., nervo misto

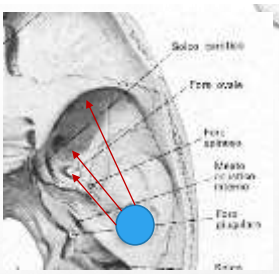

N. Oftalmico riceve dal S. Ortosimpatico

Il ganglio riceve fibre propriocettive
dai muscoli estrinseci dell'occhio
dai muscoli mimici

Componente sensitiva
Origine ganglio del Gasser

Cede rami ai nervi oculomotore e trocleare

N. Oftalmico

N. nasociliari,
N. lacrimale,
N. frontale

Mucosa nasale
Cute volta cranica
Cute fronte
Cute occhio

N. ricorrente meningeo

Tentorio del cervelletto

N. Mascellare

N. infraorbitario
N. meningeo medio
N. zigomatico
N. sfeno-palatino
N. alveolari superiori

Cute faccia
Mucosa nasale e palato
Alveoli dentari

N. Mandibolare

Rami anterolaterale
Posteromediale
Collaterale ricorrente

Mucosa guancia
Alveoli dentari
Mucosa gengive
Cute mento,
labbro inferiore
Mucosa linguale
Rami motori

N. spinoso
N. auricolo-temporale

Dura madre encefalo
Cute reg. temporale
Cute padiglione auric.

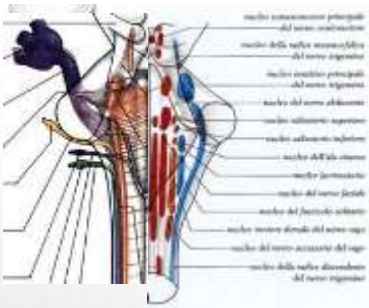

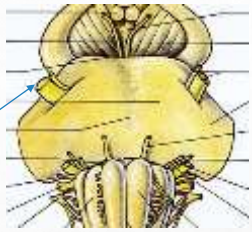

Ponte

Radice mesencefalica del trigemino
Sensibilità propriocettiva dei muscoli dell'occhio

Nucleo della radice mesencefalica

Fibre sensitive m. masticatori (propriocettività)

Radice orizzontale del trigemino
Sensibilità tattile epicritica della testa

Nucleo sensitivo principale

Radice discendente del trigemino
Sensibilità protopatica, termica e dolorifica della testa

Nucleo della radice discendente

Fibre del ganglio genicolato (Wrisberg) del faciale

Ganglio superiore n. glosso faringeo

Ganglio giugulare del n. vago

Eterolaterali entrano nel lemnisco trigeminale

Nucleo ventrale posteriore del talamo

Capsula interna → Corteccia

Rami anteriori da C I a C IV

3 Anse anastomotiche

Rami cutanei

n. ipoglosso

Anse dall'ipoglosso

mm. sottoioidei

m. diaframma

Rami muscolari

Ramo per il m. SCOM

Ramo per il m. Trapezio

n. Cervicale discendente

n. Frenico

Fibre sensitive

Pericardio, pleure, peritoneo superiore

3 Anse anastomotiche

Rami muscolari

Rami cutanei

n. Piccolo occipitale

n. Grande auricolare

n. Cutaneo del collo

n. sovra-clavicolari

Regione occipitale e mastoidea

Regione padiglione auricolare

Regione sopra e sotto-ioidea

Regione sopra e sotto-clavicolare e regione deltoidea

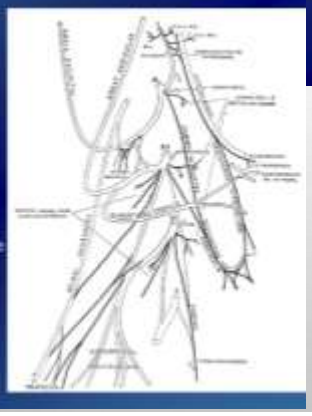

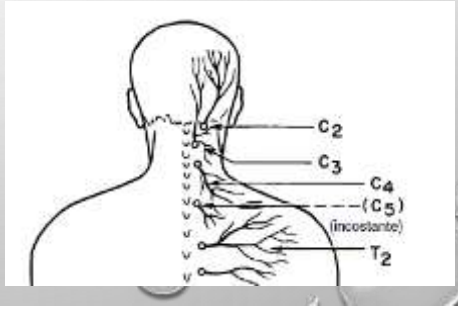

Alla ricerca di un «riflesso»

Journal of Oral Rehabilitation 2000 **27**: 299–301

Kinematics of the human mandible for different head postures

C. M. VISSCHER, J. J. R. HUDDLESTON SLATER, F. LOBBEZOO & M. NAEIJE

Department of Oral Function, Section Craniomandibular Disorders, Academic Centre for Dentistry Amsterdam, Amsterdam, Netherlands

Cambiamenti della postura cervicale sono accompagnati da cambiamenti dei pattern di apertura mandibolare e degli spazi articolari ATM

Durante l'apertura della bocca si ha una estensione del rachide cervicale superiore ed una flessione del rachide cervicale inferiore.
Durante la chiusura si avrebbe un movimento contrario.

Journal of Oral Rehabilitation 1999 **26**: 980–989

Head, neck and trunk movements accompanying jaw tapping

Y. YAMABE, R. YAMASHITA & H. FUJII *Department of Removable Prosthodontics, Nagasaki University School of Dentistry, Nagasaki, Japan*

J Orofac Pain. 2005 Spring;19(2):119-26

Pain patterns and mandibular dysfunction following experimental trapezius muscle pain.

Kimbama O[1], Arai M, Kawara M, Kobayashi K, De Laat A.

Author information

Un dolore al muscolo trapezio è accompagnato ad una riduzione dell'apertura ATM

Esempio di correlazione ATM-cervicalgia

M Trapezio (e SCOM)

Plesso cervicale

Nervo accessorio

Results: 1 to 20 of 29

<< First < Prev Page 1 of 2 Next > Last >>

1. **Trigemino-cervical**-spinal reflexes after traumatic spinal cord injury.
   Nardone R, Höller Y, Orioli A, Brigo F, Christova M, Tezzon F, Golaszewski S, Trinka E.
   Clin Neurophysiol. 2014 Sep 16. pii: S1388-2457(14)00476-3. doi: 10.1016/j.clinph.2014.08.020. [Epub ahead of print]
   PMID: 25270243 [PubMed - as supplied by publisher]
   Related citations

2. **Trigemino-cervical reflex** in spinal cord injury.
   Gündüz A, Uzun N, Örnek Nİ, Ünalan H, Karamehmetoğlu ŞS, Kızıltan ME.
   Neurosci Lett. 2014 Sep 19;580:169-72. doi: 10.1016/j.neulet.2014.08.006. Epub 2014 Aug 12.
   PMID: 25128217 [PubMed - in process]
   Related citations

3. Long latency **trigemino-cervical reflex** in patients with cervical dystonia.
   Gündüz A, Ergin H, Kızıltan ME.
   Neurol Sci. 2014 Jul 24. [Epub ahead of print]
   PMID: 25056194 [PubMed - as supplied by publisher]
   Related citations

IL RIFLESSO TRIGEMINO CERVICALE

E CENNI DI ANATOMIA FUNZIONALE DEL RACHIDE CERVICALE

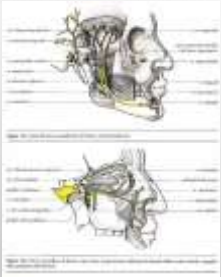

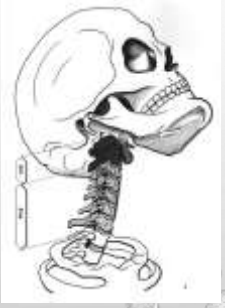

Acquisizione delle curve

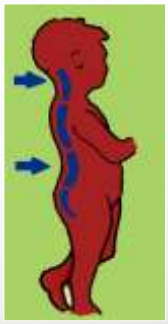

Le 3 curve sono caratteristiche della stazione eretta

ANGOLO INTERCERVICALE

TANGENTE INFERIORE A C2 e C7
VALORE NORMALE= 36°+/-4

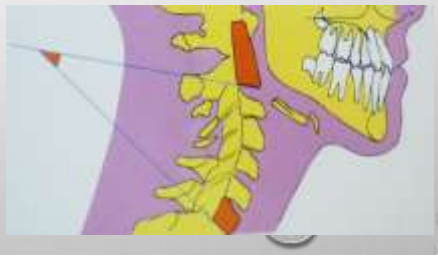

Spazio mobile di Junghans

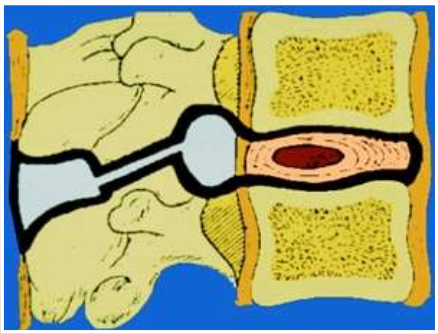

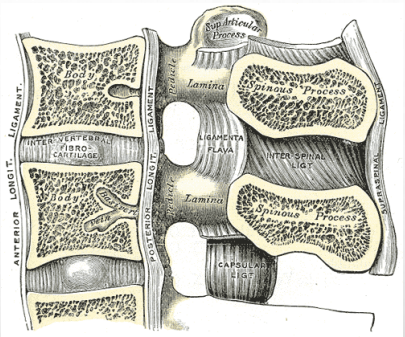

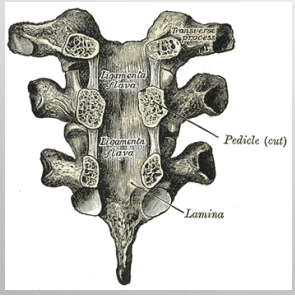

Il disco, la cartilagine, i legamenti delimitano uno spazio mobile con al centro gli elementi neurologici

Lo spazio discale
Il tripode vertebrale

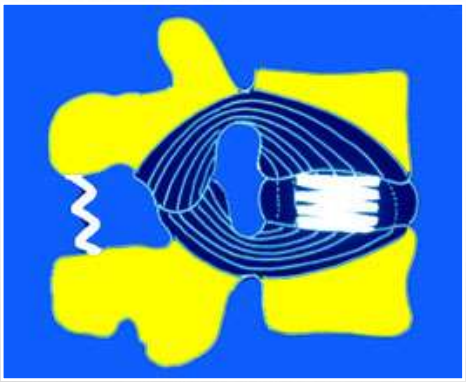

Il carico é supportato dai corpi e del disco

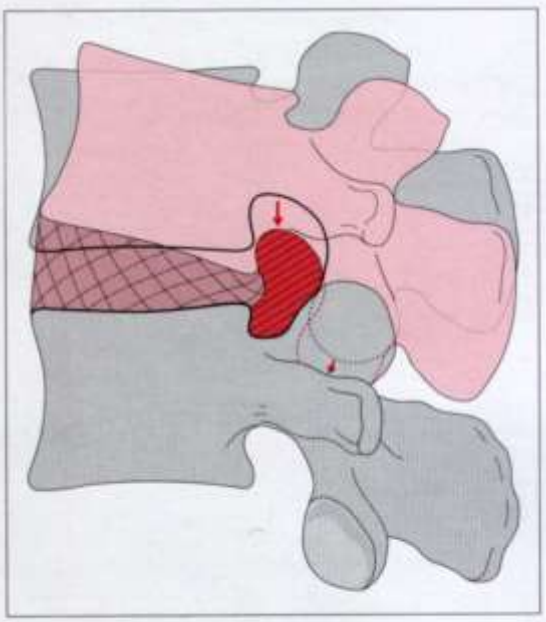

Fig. 1.26 Modificazioni del lume del foro vertebrale nell'estensione (parte tratteggiata).

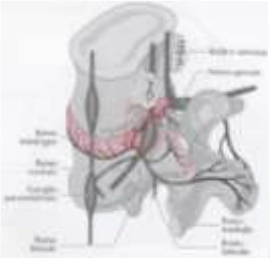

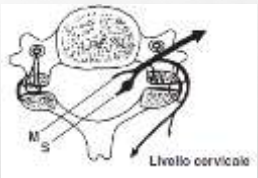

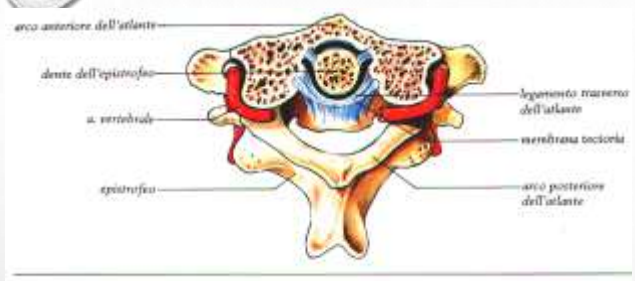

Figura 63. Articolazione atlanto-odontoidea, sezionata trasversalmente.

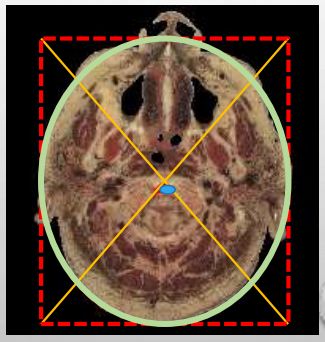

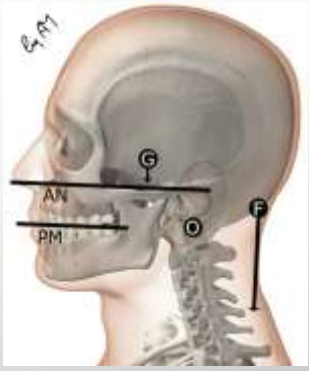

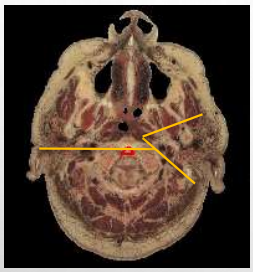

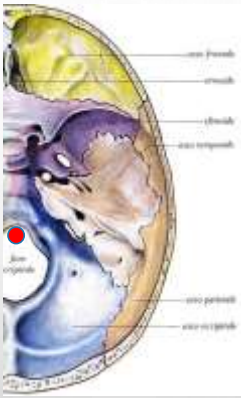

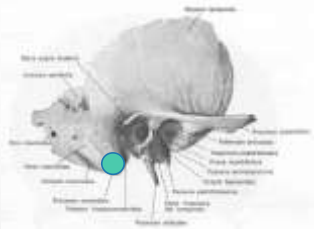

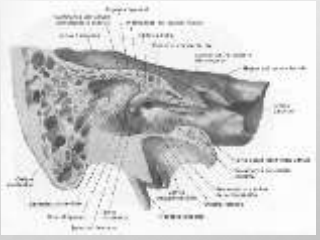

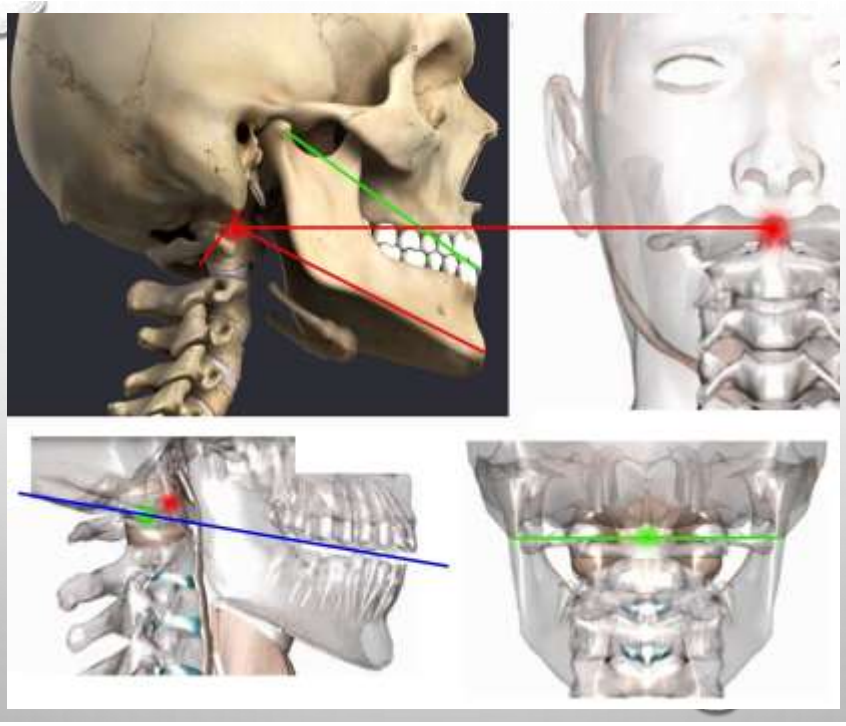

Muscolatura

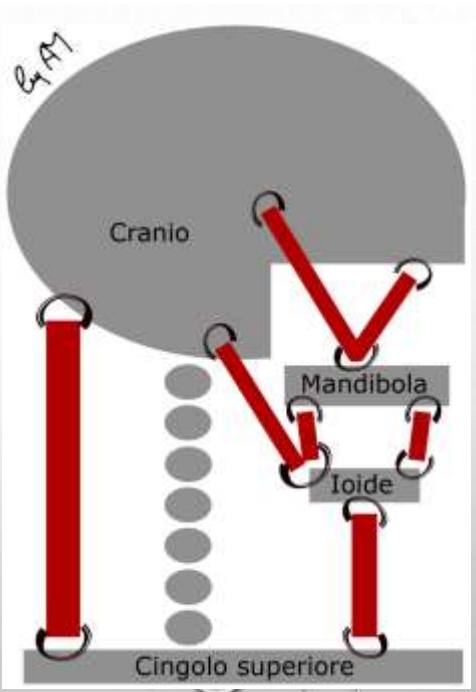

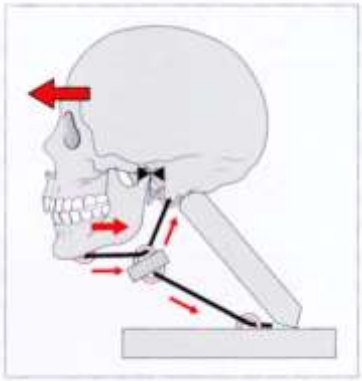

Fig. 2.29 Variazione della posizione del rachide cervicale e conseguenze sull'occlusione.

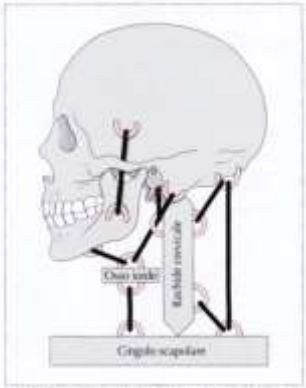

Fig. 2.28 Unità funzionale mandibola-rachide cervicale.

Durante l'apertura della bocca si ha una estensione del rachide cervicale superiore ed una flessione del rachide cervicale inferiore. Durante la chiusura si avrebbe un movimento contrario.

Journal of Oral Rehabilitation 1999 **26**; 900–905

Head, neck and trunk movements accompanying jaw tapping

Y. YAMABE, R. YAMASHITA & H. FUJII *Department of Removable Prosthodontics, Nagasaki University School of Dentistry, Nagasaki, Japan*

Muscoli Fasici (della dinamica)

Le caratteristiche sono le seguenti:
- hanno funzione di movimento (dinamici)
- contengono più fibre muscolari bianche per cui più rapide
- si affaticano precocemente
- si contraggono più rapidamente
- in genere sono localizzati più superficialmente e più lateralmente
- sono più deboli dei tonici
- esprimono la massima potenza a velocità di contrazione elevata
- se inattivi diventano deboli
- tendono ad allungarsi e rilasciarsi con l'inattività

Muscoli Tonici posturali (o della statica)

Le caratteristiche sono le seguenti:
- hanno funzione di sostegno (e quindi governano la postura)
- hanno fibre corte disposte obliquamente
- contengono più fibre rosse e quindi fibre più lente
- si affaticano tardivamente
- si contraggono più lentamente
- in genere sono localizzati più profondamente e medialmente
- se inattivi si irrigidiscono molto velocemente ma difficilmente divengono deboli

La Potenza e nulla senza Controllo

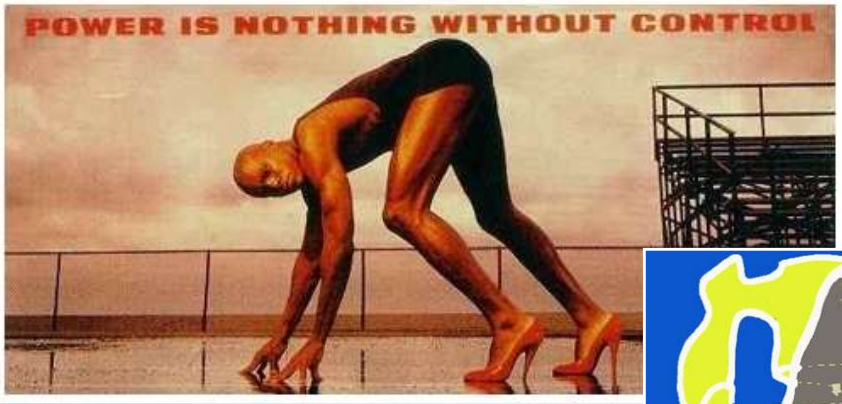

Recettore articolare

Sistema vestibolare

Muscolo tonico / fasico

Omeostasi muscolare

Sistema visivo

Recettori cutanei

Propriocezione: vie

Mid allungato

Fascio Gracile
Fascio Cuneato

Cervelletto

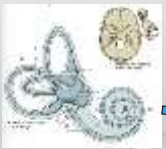

Fascio spino-cerebellare dorsale e ventrale
Fascio spino-olivare